

РАК КОЖИ

Основные разновидности рака кожи:

базально-клеточная базилома, возникающая при атипическом перерождении базальных клеток эпидермиса;

аденокарцинома – редкий вид опухоли, развивающийся из потовых или сальных желез;

плоскоклеточный рак кожи, развивающийся из плоских клеток поверхностного слоя эпидермиса;

меланома, формирующаяся из пигментных клеток.

Что касается меланомы, то этот вид опухолей имеет целый ряд особенностей, из-за чего в современной медицине принято отождествлять понятие "рак кожи" только с немеланомными новообразованиями.

Различают пять стадий немеланомного рака:

начальная или нулевая стадия, при которой опухолевый процесс находится в пределах верхнего слоя кожи головы, шеи или иных частей тела;

1 стадия, при которой опухоль имеет размеры не более 2 см и один признак высокого риска;

2 стадия, при которой диаметр опухоли составляет более 2 см и появляются 2 признака риска;

3 стадия, на которой размеры новообразования не превышают 3 см, а патологические клетки распространяются в лимфатические узлы, челюсть, глазницу;

4 стадия, для которой характерно активное распространение раковых клеток в позвоночник, рёбра, кости черепа.

Факторы риска возникновения рака кожи

В подавляющем большинстве случаев опухолевый очаг появляется в результате избыточного ультрафиолетового облучения. Это подтверждается тем, что преимущественно новообразования появляются на открытых участках тела и у людей со светлой кожей.

Существует и другие факторы, увеличивающие риск развития рака кожи:

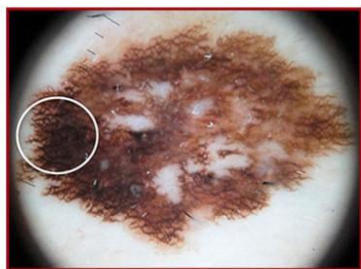- ✓ стресс;
- ✓ курение;
- ✓ постоянный контакт кожных покровов с канцерогенами;
- ✓ ионизирующее излучение;
- ✓ прием иммуносупрессоров (препаратов для подавления иммунитета);
- ✓ семейная предрасположенность;
- ✓ большое количество родинок разных видов на теле;
- ✓ наличие в организме вируса папилломы человека (ВПЧ);
- ✓ плохая экологическая обстановка в локации постоянного проживания.

Симптомы рака кожи

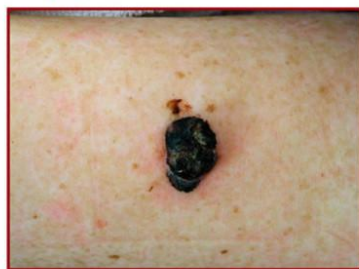- ✓ Симптоматика заболевания зависит от типа рака. Общие для всех типов рака кожи признаки развития злокачественной опухоли:
 - появление пятен, узелков или бляшек на коже;
- ✓ появление зуда, покалывания, ощущения дискомфорта в локализации опухоли;
- ✓ появление мокнущей язвы в локализации опухоли, может кровоточить и покрываться корочкой;
- ✓ уплотненность тканей без признаков воспаления;
- ✓ повышение температуры;
- ✓ слабость, быстрая утомляемость;
- ✓ потеря веса.

Необходимо отметить, что рак кожи редко распространяется на жизненно важные органы. Но агрессивные формы опухоли могут развиваться стремительно, поэтому при первых проявлениях патологии следует незамедлительно обратиться к специалисту. На ранних стадиях болезнь легко поддаётся лечению, но по мере разрастания справиться с опухолью будет сложнее. Учитывая, что на ранних стадиях заболевания симптомы практически не проявляются, важно проходить ежегодное обследование CheckUp.

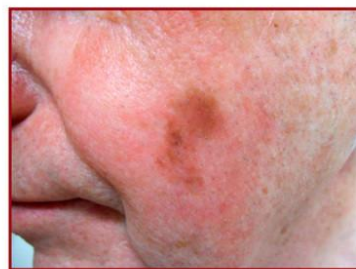Виды меланомы



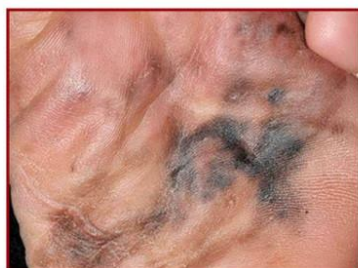Поверхностно-распространяющаяся



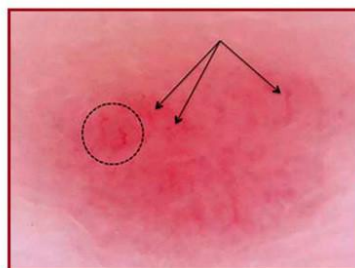
Узловая



Лентигинозная



Акролентигинозная



Беспигментная (амеланотическая)

БАЗАЛИОМА

Различают следующие виды базалиомы:

Узелковая базалиома - экзофитная округлая опухоль розового цвета, легко кровоточит. В центре узла наблюдается углубление.

Плоская базалиома - бляшковидное новообразование с приподнятыми чёткими валикообразными краями.

Поверхностная базалиома - розовое пятно с приподнятыми краями и блестящей поверхностью. Локализуется на туловище, нередко в виде множественных образований. Из всех форм протекает наиболее доброкачественно, может существовать десятилетиями, лишь медленно увеличиваясь в размерах.

Наиболее распространена *узелковая* форма базалиомы. Процесс развития болезни отличается медленным течением, нередко длящимся годами. Опухоль часто сопровождается образованием эрозий и язв. Новообразование обладает преимущественно местнодеструктивным (разрушающим) ростом и не даёт метастазов.

Вначале на коже лица появляется безболезненный узелок, который изъязвляется и покрывается корочкой. Постепенно в течение нескольких месяцев или лет узелок растёт вширь, сопровождается образованием язв. Опухоль становится дольчатой, на её поверхности возникают телеангиэктазии (сосудистые «звездочки»).

С течением времени базалиома превращается в большую (свыше 10 см) плоскую бляшку с шелушащейся поверхностью, в выступающий над поверхностью кожи грибовидный узел, либо в глубокую язву, разрушающую подлежащие мышечные ткани и кости.

